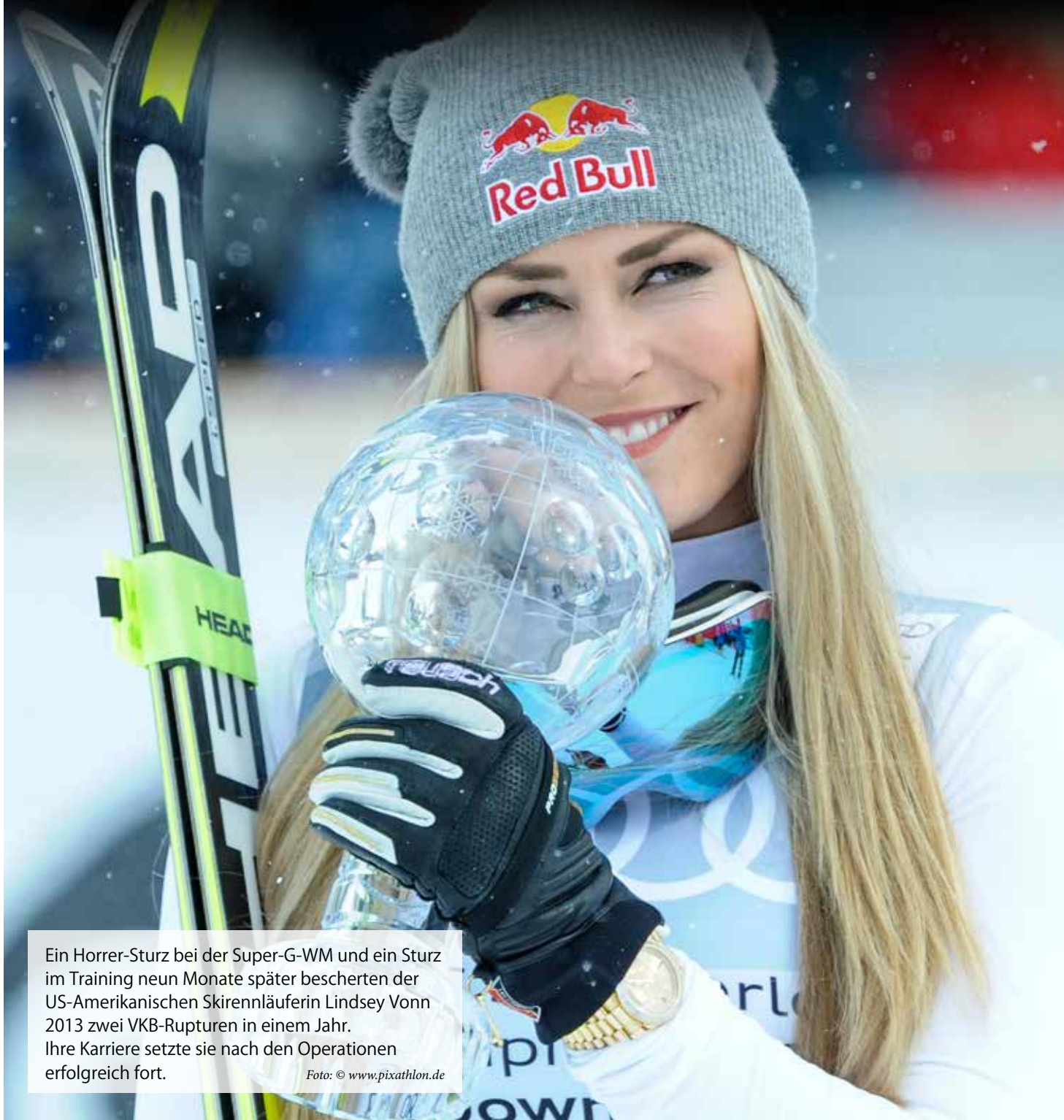

# Vorderes Kreuzband

Was gibt es Neues?



Ein Horrortsturz bei der Super-G-WM und ein Sturz im Training neun Monate später bescherten der US-Amerikanischen Skirennläuferin Lindsey Vonn 2013 zwei VKB-Rupturen in einem Jahr. Ihre Karriere setzte sie nach den Operationen erfolgreich fort.

Foto: © www.pixathlon.de

Prof. Dr. med. Christian Fink<sup>1</sup>,  
PD Dr. med. Christian Hoser<sup>1</sup> und  
Prof. Dr. med. Mirco Herbort<sup>2</sup>

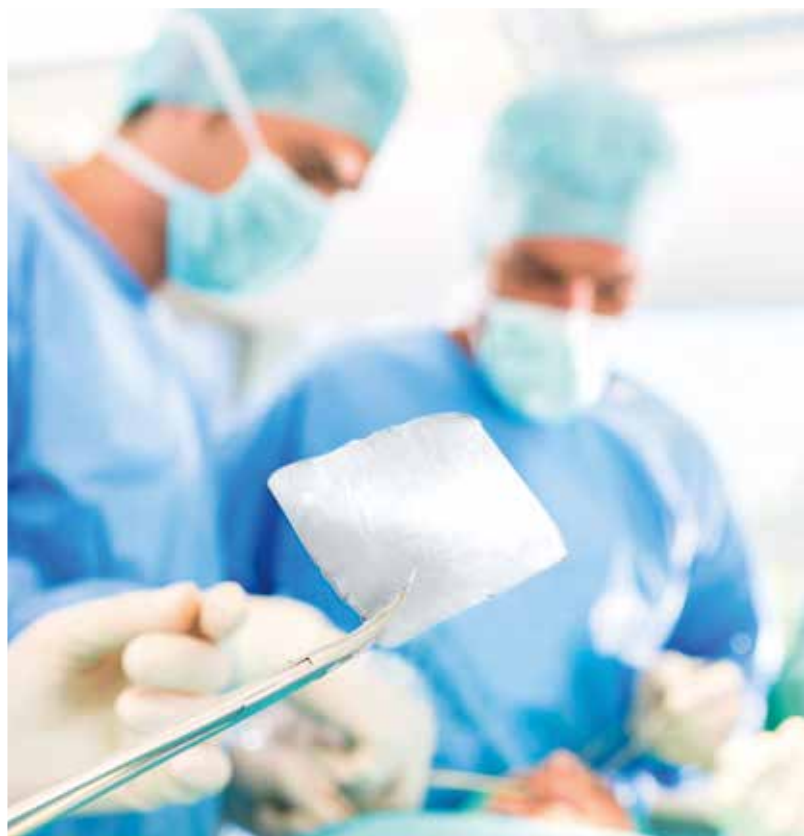<sup>1</sup> Gelenkpunkt – Sport- und Gelenkchirurgie Innsbruck

<sup>2</sup> Klinik für Unfall-, Hand- und Wiederherstellungs-  
chirurgie, Universitätsklinikum Münster

**Gibt man in die größte medizinische Datenbank (PUBMED – [www.ncbi.nlm.nih.gov/pubmed](http://www.ncbi.nlm.nih.gov/pubmed)) die Suchbegriffe „Kreuzband („ACL““ und „Kreuzbandchirurgie („ACL surgery“, „ACL reconstruction““ ein, so erhält man etwa 15.000 Literaturangaben. Allein in den letzten beiden Jahren wurden diesem „3,5 cm langen Gewebestück“, wie das vordere Kreuzband von einem Kollegen „abfällig“ bezeichnet wurde, nicht weniger als 2.500 wissenschaftliche Arbeiten gewidmet.**

Daraus kann man erstens schließen, dass die Verletzung des vorderen Kreuzbandes (VKB) eine nach wie vor extrem häufige ist und dass zweitens in der Behandlung offensichtlich immer noch Verbesserungspotenzial besteht. Bereits vor vielen Jahrzehnten hat man die Erfahrung gemacht, dass die Naht dieses Bandes nicht wirklich zu einer Heilung führt. Deshalb haben sich etwa ab 1980 die Ersatztechniken (=„Kreuzbandrekonstruktion“) durchgesetzt. Zu anfangs war der Kreuzbandersatz mit einem Drittel der Patellarsehne die bei weitem häufigste durchgeführte Operation und wurde zu Beginn der 1990er Jahren zum „Gold-Standard“ der Kreuzbandchirurgie erhoben. Trotz der guten klinischen Ergebnisse dieser Technik zeigten sich aber auch gelegentlich Probleme, die vor allem mit der Transplantatentnahme (z. B. Patellaspitzensyndrom) verbunden waren. Nicht zuletzt aus diesem Grund wurde zunehmend die Verwendung der Semitendinosus- und Gracilissehnen interessant.

Ende der 1990er Jahre brachen „Glaubenskriege“ zwischen den Kniechirurgen aus, was denn wohl das Beste dieser beiden Transplantate wäre. Daneben gab es immer auch Versuche, andere Sehnen, etwa einen Teil der Quadriceps-Sehne oder auch Kunstbänder, zu verwenden. Während die Kunstbänder von Versagen und großen Problemen geprägt waren, hat sich die Quadriceps- Sehne zu einer interessanten Alternative entwickelt. In den USA wurden (und werden) vor allem auch Spendersehnen (=„Allografts“) häufig verwendet. Diese sind in Studien gerade beim jüngeren aktiven Patienten mit höheren Rupturraten vergesellschaftet und haben sich im deutschsprachigen Raum vor allem auch aus logistischen Gründen nicht weit verbreitet.



## 3D-HYALURONSÄURE-MATRIX ZUR UNTERSTÜTZUNG DER CHONDROGENESE

### HYALOFAST® – One-Step Cartilage Regeneration

#### Minimal-invasive Implantation

- Arthroskopie oder Miniarthrotomie
- Einfache Handhabung, anpassungsfähig und selbsthaftend

#### Biologisch aktiv

- Zieht Stammzellen an und unterstützt deren Wachstum und Differenzierung
- Schafft ein optimales Umfeld für die Chondrogenese

#### Vielseitig anwendbar

- Indiziert bei chondralen und osteochondralen Defekten
- Kombinierbar mit knochenmarkstimulierenden Techniken und Stammzellenverfahren

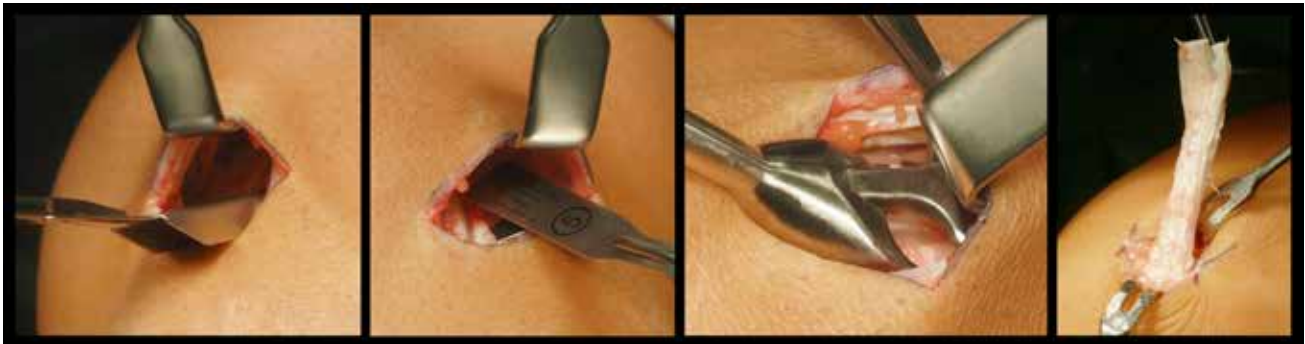Besuchen Sie unser Symposium am 20. Januar 2018:

**Matrix- augmentierte Knochenmarkstimulation  
chondraler und osteochondraler Defekte**

Referenten: Bode, G. (Freiburg), Zinser, W. (Dinslaken)

+++++++ Freiburger Knorpeltage +++ 19. - 20. Januar 2018 ++++++





**Abb. 1** Minimal-invasive Entnahme der Quadricepssehne (QuadCut® Karl Storz, Tuttlingen)



**Prof. Dr. med. Christian Fink**

ist Facharzt für Unfallchirurgie und Sporttraumatologie, ÖAK Diplom Sportmedizin und war von 2002 – 2011 Vorstandsmitglied der Gesellschaft für Arthroskopie und Gelenkchirurgie (AGA). Als Mitbegründer ist Professor Fink derzeit am Gelenkpunkt – Sport- und Gelenkchirurgie Innsbruck tätig und leitet die Research Unit für Sportmedizin des Bewegungsapparates und Verletzungsprävention, UMIT Hall.

---

### Individuelle Bedürfnisse und Gegebenheiten

---

Die letzten 15 Jahre waren vor allem von Weiterentwicklungen der Operationstechniken geprägt. Ein besseres Wissen um die Gelenkmechanik und neue Fixationsmöglichkeiten der verwendeten Sehnen haben viele interessante Aspekte hervorgebracht. Heute sind wir an dem Punkt angelangt, bezüglich Transplantat nicht mehr nur einen „Gold-Standard“ für alle Situationen zu haben, sondern die Operationstechnik und auch das verwendete Transplantat den individuellen Bedürfnissen und Gegebenheiten eines Patienten anzupassen („à la carte“ Chirurgie). Dabei ist wichtig, welche Sportarten oder welchen Beruf ein Patient ausübt, wie seine körperlichen Gegebenheiten (z. B. Größe des Knies, Länge der Extremitäten) aussehen und ob etwa Zusatzverletzungen oder bereits Voroperationen bestehen. So kann etwa bei Sportarten, die eine hohe Beanspruchung der Kniebeugemuskulatur darstellen (z. B. Sportklettern) die Verwendung eines Semitendinosus/Gracilis Transplantates nicht empfohlen werden. Dagegen scheint ein Patellarsehnentransplantat für Sportarten, die mit Knien verbunden sind, etwa Judo oder Ringen, nicht unbedingt ideal.

Neben praktischen Überlegungen gibt es aber auch weitere objektive Gründe, die für die Anwendung des einen oder anderen Transplantates sprechen. So konnten wir in einer gelenkinematischen Kadaverstudie beispielsweise erstmals einen stabilisierenden Effekt von Semitendiosus und Gracilis-Muskeln für die mediale Stabilisierung des Kniegelenks zeigen. Dieser stabilisierende Einfluss konnte insbesondere in einer extensionsnahen Stellung des

Kniegelenkes nachgewiesen werden. Hiervon lässt sich erstmals evidenzbasiert ableiten, dass bei einer drohenden oder bestehenden Instabilität des medialen Kollateralbandkomplexes die Entnahme der gleichseitigen Semitendinosus/Gracilissehne als VKB Transplantat vermieden werden sollte.

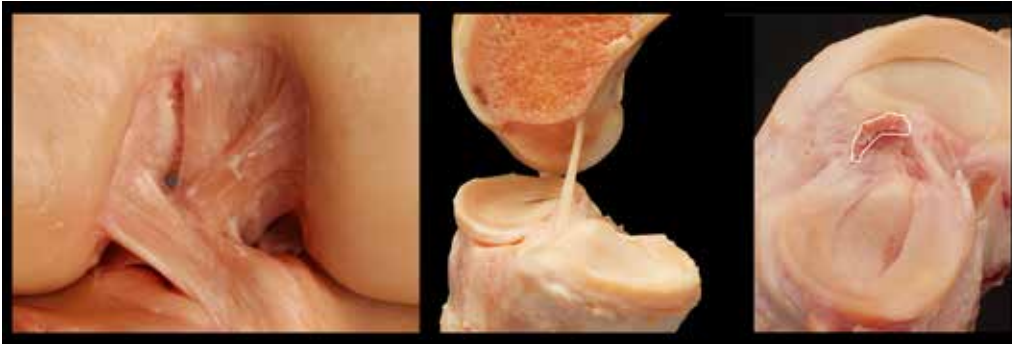Auch zahlreiche klinische Studien konnten zeigen, dass zwar statistisch kein Unterschied in den Ergebnissen zwischen den Transplantaten (Semitendinosus/Gracilissehne, Patellarsehne oder Quadriceps- Sehne) besteht, dass es aber sehr wohl weitere Eigenheiten der Transplantate bestehen. So zeichnet sich die Semitendinosus/Gracilissehne mit geringer Entnahmeproblematik aus, ist aber tendenziell mit etwas mehr Laxizität und höheren Rerupturraten im Vergleich zur Patellarsehne verbunden. Die Quadricepssehne hat sich deshalb als interessante Alternative mit geringer Morbidität und konstant guter Stabilität entwickelt. Mit der Möglichkeit der minimal invasiven Entnahme sind auch die ursprünglich kosmetischen Nachteile der Quadricepssehne nicht mehr vorhanden (Abb.1).

---

### Neue Erkenntnisse bezüglich der Kreuzbandanatomie

---

Erstaunlich ist, dass sich in den letzten Jahren auch neue Erkenntnisse bezüglich der Kreuzbandanatomie ergeben haben. Man müsste doch eigentlich glauben, dass gerade die Anatomie einer derart viel beforschten Struktur lange eindeutig geklärt sein sollte. Kern dieser Beschreibungen, die vorrangig von Robert Smigielski (Warschau), Rainer Siebold (Heidelberg),



**Abb. 2** „Neu Anatomie“  
des Vorderen Kreuz-  
bandes  
(© Robert Smigielski, PL)

sowie von zahlreichen japanischen Arbeitsgruppen propagiert wird, ist die Beobachtung, dass sich das VKB weniger durch eine runde Bündelstruktur als vielmehr durch seinen flachen Aufbau und seine flache/rechteckige femurale und flache C-förmige tibiale Insertion auszeichnet (Abb. 2). Basierend auf diesen Erkenntnissen kommen neue Operationstechniken, die diesen anatomischen Gegebenheiten

gerecht werden, zur Anwendung. Mit neuen Instrumenten können dabei rechteckige Knochenkanäle (Abb. 3) oder in Zukunft auch das C-förmige Ansatz Areal an der Tibia rekonstruiert (Abb. 4) werden. Neben einem biomechanischen Vorteil wird dabei auch der Knochen-Transplantat Kontakt um ca. ein Drittel erhöht. Dies sollte sich positiv auf Einheilung und biologischen Umbau auswirken.

  
 Innovative Wirbelsäulenorthesen seit über  
**25 Jahren**





**Prof. Dr. med. Mirco Herbort**

ist Facharzt für Orthopädie und Unfallchirurgie und ist als Oberarzt an der Klinik für Unfall-, Hand- und Wiederherstellungschirurgie, Universitätsklinikum Münster tätig. Seine klinischen Schwerpunkte sind Knie- und Sportverletzungen.

Renaissance der Erhaltungstechniken

In den letzten Jahren kam es zudem zu einer Renaissance der Erhaltungstechniken des vorderen Kreuzbandes. Von mehreren Arbeitsgruppen und vor allem auch Firmen werden Nahttechniken mit dynamischer (Ligamys®-System) oder statischer Augmentation („Ligament Bracing“) propagiert. Außerdem wurden und werden zahlreiche biologische Möglichkeiten (z.B. PRP, Kollagenfließe) zur Verbesserung der Heilung untersucht. Trotz dieser spannenden Entwicklungen in allen diesen Bereichen sind noch viele Fragen offen und die Anwendung dieser Techniken sollte nach wie vor unter kontrollierten Studienbedingungen durchgeführt werden.

Fazit

Die Chirurgie des vorderen Kreuzbandes ist also 2017 weit weg von einem neuen „Gold-Standard“, sondern ist im Gegenteil noch deutlich vielgestaltiger geworden. Derzeit ist

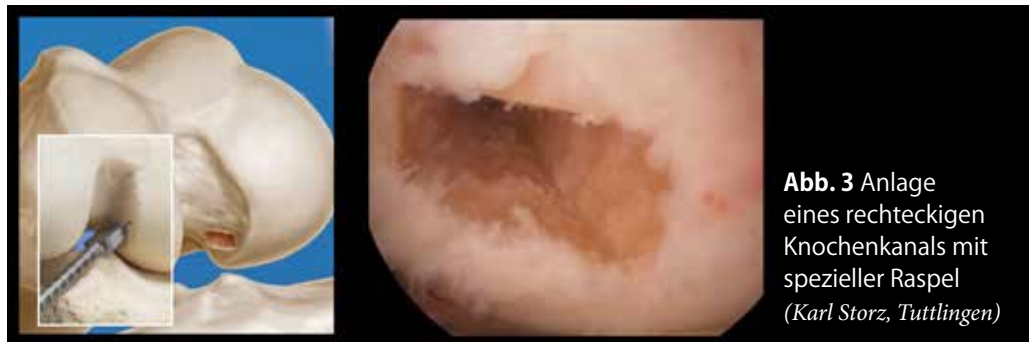im Bereich der Behandlung der vorderen Kreuzbandruptur kein Ende neuer Entwicklungen abzusehen. Als Operateur und Behandler ist es heute notwendig, mit möglichst vielen dieser Optionen vertraut zu sein und die feinen Unterschiede der Transplantate für die jeweilige Situation optimal zu nutzen. Zudem ist es wichtig, neue Entwicklungen aufmerksam zu verfolgen und Ergebnisse kritisch und objektiv zu evaluieren. Blindes „Firmenvertrauen“ ist wie in anderen Bereichen der Medizin, gerade auch im Bereich der Kreuzbandchirurgie nicht angebracht. Die beste Chirurgie kann aber die nachfolgende Physiotherapie nicht ersetzen. Die unterschiedlichen Transplantate bedingen auch physiotherapeutisch feine Anpassungen und die Kommunikation mit dem Therapeuten wird daher immer wichtiger.

*Literatur bei den Verfassern*

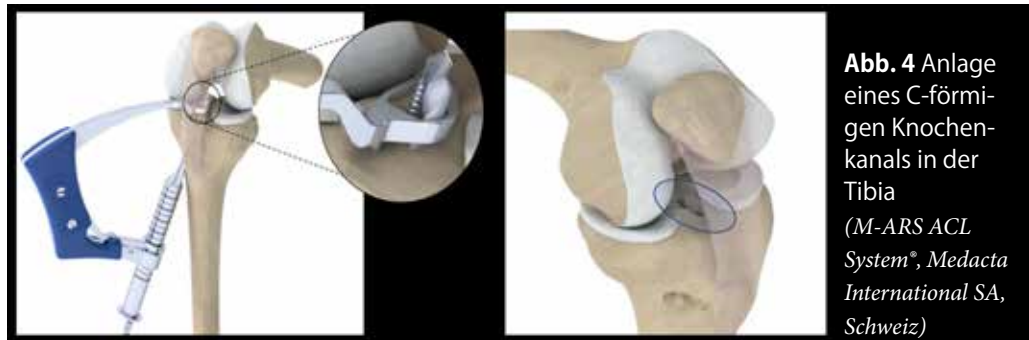


**PD Dr. med. Christian Hoser**

ist Facharzt für Unfallchirurgie und Sporttraumatologie und als Mitbegründer am Gelenkpunkt – Sport- und Gelenkchirurgie Innsbruck tätig. Er ist u.a. Teamarzt des FC Wacker Innsbruck und Mitglied des Ärzteteams des ÖSV.

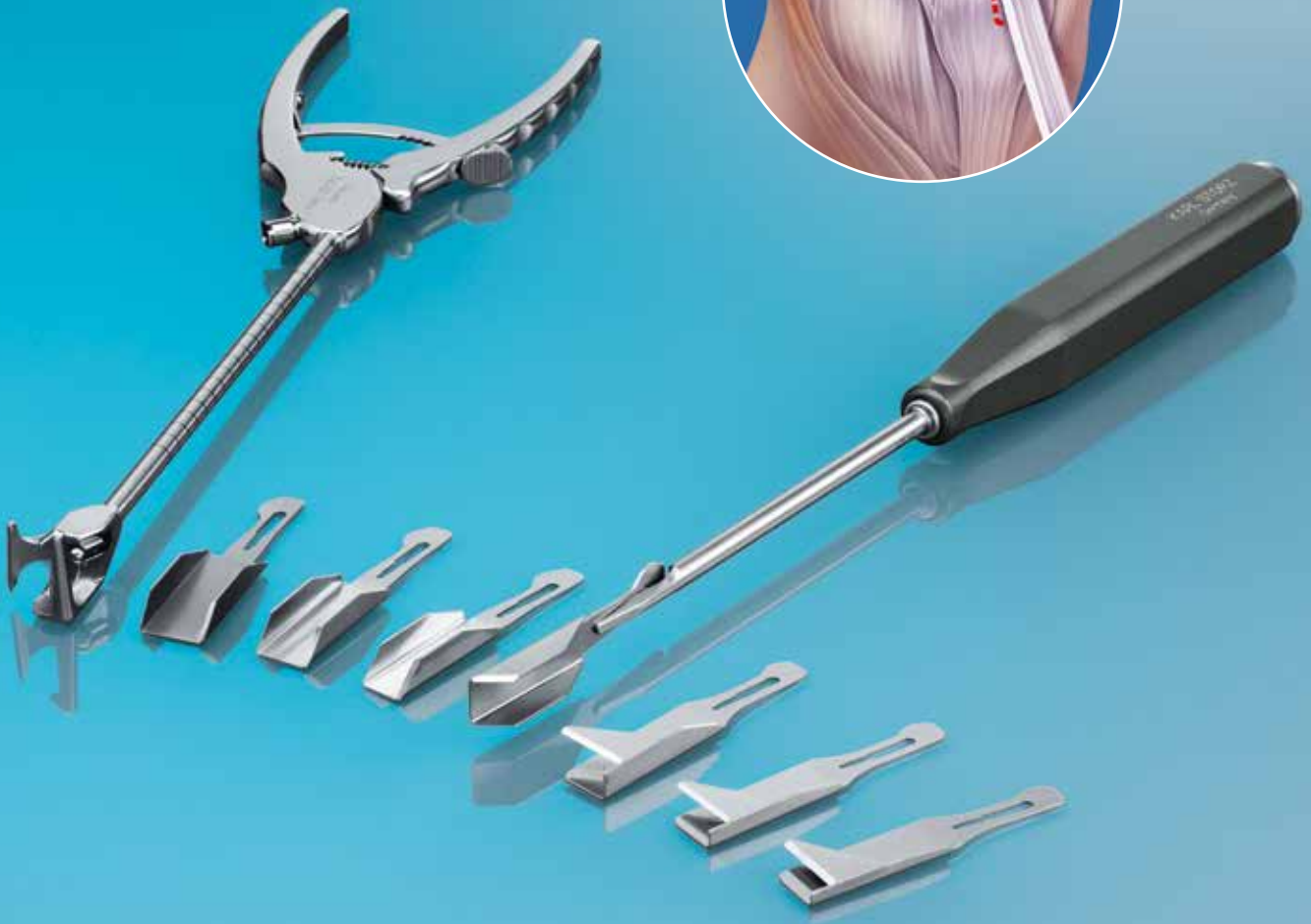
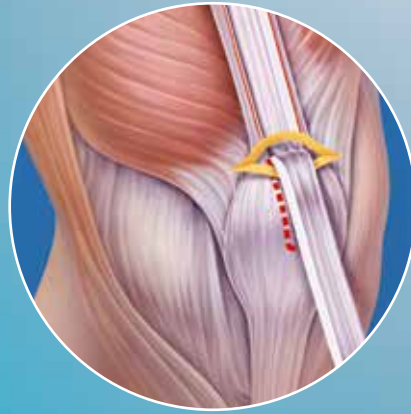
**Abb. 3** Anlage eines rechteckigen Knochenkanals mit spezieller Raspel (Karl Storz, Tuttlingen)



**Abb. 4** Anlage eines C-förmigen Knochenkanals in der Tibia (M-ARS ACL System®, Medacta International SA, Schweiz)





ART 68 3.1 10/2017/A-D

# QuadCut

Minimal-invasive Entnahme der Quadrizepssehne

**STORZ**  
KARL STORZ – ENDOSKOPE  
THE DIAMOND STANDARD